

# 第2回日本仙腸関節研究会 プログラム・抄録集

会 期：2011年9月3日（土）  
会 場：札幌プリンスホテル国際館パミール  
          北海道札幌市中央区南2条西12丁目  
会 長：仙台社会保険病院 村上栄一  
共 催：日本仙腸関節研究会  
          久光製薬株式会社

# ープログラムー

日 時 : 平成 23 年 9 月 3 日 (土) 15:00~18:35

会長挨拶 15:00~15:05 仙台社会保険病院 村上 栄一

演題発表 15:05~16:30

座 長 : 東北大学 整形外科 准教授 小澤 浩司

15:05~15:15

『仙腸関節障害における初診時理学所見からみた予後因子の検討』

吉田整形外科病院 リハビリテーション科 増田 一太 他

15:15~15:25

『仙腸関節障害に対する当院における治療の現状』

今給黎総合病院 リハビリテーション部 佐藤 珠葵 他

15:25~15:32

『大殿筋深層線維の多裂筋筋膜移行部の障害が原因と考えられた仙腸関節部痛の1例』

吉田整形外科病院リハビリテーション科 中宿 伸哉 他

15:32~15:42

『大腿骨頸部骨折治療後の股関節痛に対し仙腸関節ブロックが著効した2例』

大田原赤十字病院 整形外科 中島 大輔 他

15:42~15:52

『仙腸関節障害に対する熱凝固治療』

東邦大学医療センター大橋病院 脊椎脊髄センター 脳神経外科 伊藤 圭介 他

15:52~16:00

『腰椎椎間板ヘルニアに合併した仙腸関節障害の1治験例』

大田原赤十字病院 整形外科 吉田 祐文 他

16:00~16:10

『仙腸関節機能障害を合併した腰椎椎間板ヘルニアの2症例ー選択的神経根ブロックの罨』

今給黎総合病院 整形外科 堀川 良治 他

16:10~16:20

『多椎間の腰椎固定術後に発症した仙腸関節性疼痛の検討』

秋田組合総合病院 整形外科 鶴木 栄樹 他

16:20~16:30

『他の腰痛性疾患の治療を要した仙腸関節障害の治療経験』

釧路労災病院 脳神経外科 森本 大二郎 他

基調講演 16:30～17:30

座長：秋田組合総合病院 院長 阿部 栄二

演題：『仙腸関節障害の診断とブロックのポイント』

演者：仙台社会保険病院 副院長 腰痛・仙腸関節センター長

村上 栄一

製品説明 17:30～17:45

『経皮吸収型 持続性疼痛治療剤 ノルspanテープ』久光製薬株式会社

パネルディスカッション ～患者さんを交えてフリートーキング～ 17:45～18:30

『仙腸関節の固定手術を受けて』 司会 村上 栄一、黒澤 大輔

パネリスト 岡田 菜穂美 (兵庫県)

パネリスト 石橋 崇 (宮城県)

閉会の挨拶 18:30～18:35

吉田整形外科病院 理事長 吉田 徹

演題発表1 15:05～15:15

## 『仙腸関節障害における初診時理学所見からみた予後因子の検討』

吉田整形外科病院 リハビリテーション科<sup>1)</sup>

吉田整形外科病院 整形外科<sup>2)</sup>

○増田 一太<sup>1)</sup> 松本 裕司<sup>1)</sup> 富川 直樹<sup>1)</sup> 中宿 伸哉<sup>1)</sup> 吉田 徹<sup>2)</sup>

**【目的】**今回当院を受診し、仙腸関節障害と診断された110例において、初診時所見からみた予後因子について検討を行い考察したので報告する。

**【方法】**2006年4月から2010年4月までに当院を受診し、外来初診時に仙腸関節へのブロック注射が有効であった例のうち、運動療法を終了し得た110例を対象とした。その内、3ヶ月以内に運動療法を終了したものを良好群(以下E群)76例と、5ヶ月以上で運動療法を終了したものを不良群(以下L群)34例とし初診時評価を比較検討した。

検討項目は、①性差、②年齢、③仙腸関節障害各種テスト(Patrick test, Freiburg test, Gaenslen test)、④腰部多裂筋の圧痛所見、⑤股関節筋群の拘縮の有無として Thomas test, Ober test(変法), SLR を検討した。

**【結果】**検討項目の①、②、⑤には有意差が認められなかった。③Patrick test は E 群 44.6%L 群 69.6%( $P<0.05$ )、Freiburg test は E 群 64.6%L 群 69.3%(n.s.)、Gaenslen test は E 群 25%L 群 46.7%(n.s.)であった。④腰部多裂筋の圧痛所見は E 群 69.4%、L 群 31.8%( $P<0.05$ )であった。

**【考察】**今回の結果から、多裂筋の圧痛が存在する例において、3ヶ月以内に仙腸関節部の疼痛が有意に消失していた。村上は後仙腸靭帯が仙腸関節痛を出現させる主原因であることを報告している。仙骨部多裂筋は後仙腸靭帯に付着していることから、同靭帯へ何らかのストレスを与えていることが考えられ、多裂筋の疼痛消失が重要であると考えられた。一方、L群では、多裂筋の関与は少なく、Patrick test でのストレス方向で疼痛が誘発されることが特異的な所見であった。

演題発表2 15:15～15:25

## 『仙腸関節障害に対する当院における治療の現状』

今給黎総合病院 リハビリテーション部 整形外科\*

○佐藤珠葵 宇都宮裕葵 山崎数馬 青山智裕 古賀公明\*

**【目的】**当院では仙腸関節障害(SI)に対し仙腸関節ブロック(以下ブロック)、AKA 療法(以下 AKA)、プーリータイプ骨盤ベルト(以下ベルト)を処方し治療を行っている。患者の意向に沿い単独で加療する方法や複数の組み合わせで加療する方法を選択している。95%以上の症例でいずれかの治療法に反応し症状の軽減を認めている。

単純にこれらの治療効果を評価することは困難であるが当院での SI に対する治療の現状について報告する。

**【対象・方法】**外来診察時に理学所見や画像所見によって SI の可能性が高いと判断した症例 232 名のうち最後まで治療を継続できなかった 11 名を除いた 221 名を対象とした。ブロックは 118 名、AKA は 174 名、ベルトは 149 名に対して行った(治療法が重複する症例がそれぞれに含まれている)。

**【結果】**最後まで治療を継続した 221 名はすべて、いずれかの治療法によって症状は軽減しほぼ発症前の日常生活に復帰した。ブロックのみで復帰したのは 13 名、AKA のみで復帰したのは 31 名、ベルトのみで復帰したのは 14 名であった。ブロック・AKA 併用で復帰したのは 28 名、AKA・ベルトの併用は 58 名、ベルト・ブロックの併用は 20 名であった。ブロック・AKA・ベルトを併用して復帰したのは 57 名であった。

**【考察・まとめ】**ブロックや AKA を行って症状が減弱しても局所の安静・保持できず、症状の再発をみる場合がある。当院では局所の安静保持のためにプーリータイプ骨盤ベルトを併用している。プーリータイプ骨盤ベルトは装着により仙腸関節が後方に締め付けられ仙腸関節をより安定させる作用を有する。仙腸関節障害の治療には主にブロックや AKA が知られているが、これらの治療に加えプーリータイプ骨盤ベルトを併用することで治療の選択肢を増やし、それぞれの治療効果を高める可能性があると考えられた。

演題発表3 15:25～15:32

『大殿筋深層線維の多裂筋筋膜移行部の障害が原因と考えられた

仙腸関節部痛の1例』

吉田整形外科病院リハビリテーション科<sup>1)</sup>

中部学院大学リハビリテーション学部<sup>2)</sup>

吉田整形外科病院整形外科<sup>3)</sup>

○中宿 伸哉<sup>1)</sup>・野村 奈史<sup>1)</sup>・林 典雄<sup>2)</sup>・吉田 徹<sup>3)</sup>

【はじめに】今回、仙腸関節ブロックが施行されたものの効果が認められず、大殿筋深層線維へのブロックとストレッチにて疼痛が消失した症例を経験したので、超音波観察所見とともに報告する。

【症例供覧】症例は60代男性である。3か月前より徐々に長時間の立位にて左仙腸関節部痛が出現した。当院を受診し左仙腸関節症と診断され運動療法が処方された。

【初診時所見】左上後腸骨棘から左仙腸関節に沿って約2横指の圧痛を認めた。Patrick testは陰性であり、骨盤固定下でのFreiberg肢位にて仙腸関節部の疼痛が誘発された。併せて、大殿筋の収縮時に同部の疼痛を認めた。運動療法の処方前に行われた仙腸関節へのブロックは無効であった。

【超音波所見】大殿筋深層線維に対する長軸像において、多裂筋との筋間結合から約2cmにかけて低エコー像を認めた。さらに、同部のprobe compression testは陽性であった。

【経過及び運動療法】大殿筋深層線維の低エコー像を認めた部位に対し局所注射を行ったところ、著明な疼痛の軽減を認めた。運動療法は、大殿筋のストレッチを行った。また、大殿筋を弛緩させる目的として、仙腸関節ベルトを前方より後方へ巻いた。これらの治療にて、運動療法開始から36日目に疼痛が消失し、運動療法を終了した。この時点でのエコー像として、若干の低エコー像を認めるが、fibrillar patternは改善しているのが確認された。

【考察】本症例は、仙腸関節部の圧痛を認めるものの、仙腸関節へのブロックでは効果が得られなかった。理学所見として、Patrick testが陰性であり、Freiberg testではむしろ骨盤固定下で疼痛が誘発されたこと、また、大殿筋の収縮時にも疼痛が誘発されたことから、大殿筋が関与した疼痛と推察した。エコー所見では、多裂筋と深層線維の筋連結部で低エコー像を認めた。同部位は、ちょうど仙腸関節部と一致しているため、圧痛所見では仙腸関節部痛と鑑別することが困難であったと思われる。仙腸関節部痛を呈する原因の1つとして考慮する必要があることが示唆された。

演題発表4 15:32～15:42

『大腿骨頸部骨折治療後の股関節痛に対し仙腸関節ブロックが著効した2例』

大田原赤十字病院 整形外科

○中島大輔 高尾英龍 橘田祐樹 水落裕 榮利昌 大久保寿樹 吉田祐文

【緒言】大腿骨頸部骨折の治療後に股関節周囲の疼痛を訴える症例を経験するが、今回仙腸関節ブロックを施行したところ著明に疼痛軽減した2症例を経験したので報告する。

【症例 1】80 歳女性。農作業後より右股関節前面の痛みが出現し近医整形外科にて加療されるも改善なく1か月後当院を受診した。脊柱管狭窄症として加療されたが改善認めなかった。症状出現 3 か月時、来院時認めなかった大腿骨骨頭骨折が顕在化し、大腿骨頭置換術を施行したが術後も股関節前面の痛みは持続した。術後1年の時点にてNewton test、one-finger testから仙腸関節障害を疑い、後仙腸靭帯周囲に1%キシロカイン 2cc を注射したところ股関節前面の痛みが70%改善した。2日後透視下に同部位に1%キシロカイン 2cc+デキサメサゾン 1.65mg 注射したところさらなる改善が見られた。

【症例 2】76 歳女性。歩行中に転倒し左大腿骨頸部骨折(garden I)を受傷。受傷3日目にHansson Pin Systemによる観血的整復固定術を施行した。術後より創部以外の左臀部痛を訴えていた。術後4か月目創部ではなく左大臀筋周囲の痛みを主に認めたため、各種検査を施行したところ仙腸関節障害を疑った。同日後仙腸靭帯周囲に1%キシロカイン 2cc を注射したところ股関節前面痛が80%改善した。

【考察】大腿骨頸部骨折術後の股関節痛の原因として、整復位の不良、偽関節化、インプラントの設置不良による疼痛等が知られているが、これらに該当しないにも関わらず保存的療法に抵抗性の症例を経験する事がある。今回我々は大腿骨頸部骨折受傷後に発生した疼痛に仙腸関節障害に起因すると思われる疼痛が含まれており、仙腸関節ブロックにて改善を認めた症例を経験した。難治性の腰臀部下肢痛の症例に関しては当障害の存在の可能性を念頭に入れ治療にあたるべきである。

演題発表5 15:42～15:52

## 『仙腸関節障害に対する高周波熱凝固術』

東邦大学医療センター大橋病院 脊椎脊髄センター 脳神経外科

○伊藤 圭介

【はじめに】仙腸関節障害に対する診断、治療を目的としたブロック加療の有効性は報告されている。しかしブロック症例の中では、施行後症状が再発し複数回の治療が必要になる場合もまれではない。われわれの施設ではこのような症例に対し、長期の疼痛抑制効果をねらい、高周波熱凝固術を施行している。今回その熱凝固治療その効果を検討した。

【対象,方法】2009年1月～2010年12月に熱凝固治療を施行し、追跡可能であった34例(男性19例、女性15例平均64.3歳)を対象とした。方法はX線透視下に仙腸関節部にブロックを行い、有効であった箇所レントゲン撮影を施行し凝固箇所がメルクマールとし、同箇所に22Gの針電極を挿入し通電刺激を行う。再現痛の現れた箇所に80℃、90秒にて凝固巣の作成を施行した。50%以上の改善が得られたものを有効とし、治療直後、1ヶ月後、3ヶ月後、6ヶ月後の疼痛抑制効果を判定した。

【結果】有効率は、治療直後、1ヶ月後、3ヶ月後、6ヶ月後でそれぞれ100%,82.4%,52.9%,47.1%であった。

【考察】過半数の症例では3カ月の疼痛抑制効果は存在した。今回の検討症例はいずれも初回例であったが、複数回焼灼している症例ではほぼ全例で疼痛の軽減は認められている。焼灼を繰り返すことで、ある程度疼痛の抑制は可能ではないかと考えられた。



演題発表6 15:52～16:00

## 『腰椎椎間板ヘルニアに合併した仙腸関節障害の1治験例』

大田原赤十字病院 整形外科

○吉田祐文 高尾英龍 水落裕 橋田祐樹 中島大輔 遠藤大輔

**【緒言】**非特異的な下肢痛の中には仙腸関節障害に由来するものが少なくないことを知識としては持っていたものの実際に経験する機会に恵まれなかった。今回、腰椎椎間板ヘルニアの保存療法の過程で出現し、ブロックで軽減した仙腸関節障害の1例を経験することが出来たので報告する。

**【症例】**35歳、女性。X年5月中旬から腰痛が増悪し、下肢痛(右)が出現したため近医を受診した。NSAIDsにより疼痛のコントロールは当初ついていたが、6月になると坐剤を使用する必要があるほど悪化した。6月12日から残尿感を自覚するようになり、2日後にはトイレから戻ったあとで下着を漏らしてしまい、翌日の6月15日には排尿が終了したと思ったのにまだ排尿が続いていた。同日、大学病院を受診し、紹介され当科を受診した。MRIで2椎間(L3/4、L4/5)の椎間板ヘルニアで、進行性の排尿障害をきたしているため緊急手術の絶対的適応であったが、家庭の事情で帰宅した。翌日、歩行不能となり入院となったが、排尿障害には改善傾向を認めていたため手術は希望されず、6月17日と20日に右L5の神経根ブロックを行い、歩行可能となるほどの改善が得られた。6月27日、安静時での右坐骨神経痛はほぼ消失するに至ったが、右大腿前面の疼痛が出現し、再び歩行に苦痛を伴うようになっていた。初診時には認めなかったが仙腸関節障害と考え、同日透視下に右仙腸関節ブロックを施行したところ、数時間後には右大腿前面の疼痛はほぼ消失しており、6月29日に退院することが出来た。

**【考察】**当科では2名の医局員が仙腸関節セミナーに参加しており、日常の臨床で常にその存在を意識しているが、いわゆる著効例を経験できなかった。今回、入院時には症状と兆候を認めず、治療経過中に発症し治療しえた症例を経験した。今後、さらに前向きに経験を重ねるべく日々の臨床を行っている。

演題発表 7 16:00～16:10

『仙腸関節機能障害を合併した腰椎椎間板ヘルニアの2症例  
—選択的神経根ブロックの罣』

今給黎総合病院 整形外科  
鹿児島大学医学部整形外科\*

○堀川良治 海江田光祥 前田悠 石田育男 東福勝宏 宮口文宏 松永俊二  
古賀公明 小宮節郎\*

【はじめに】腰椎椎間板ヘルニアや腰部脊柱管狭窄症などに対する手術に際し、画像所見や理学所見から複数の責任病巣候補の中から選択的神経根ブロック(以下神経根ブロック)により責任病巣を決定しなければならない場合がある。当院でも複数の病巣部位が存在する場合、神経根ブロックで責任病巣を確定している。ほとんどの症例は予定通り術後症状は改善しているが、当院で神経根ブロックを施行し責任病巣を決定したにも関わらず術後症状が改善しなかった腰椎椎間板ヘルニアの2症例が過去に存在する。ヘルニアを摘出したにも関わらず症状が改善しなかった原因について検討したので報告する。

【症例1】61歳女性 2008年6月14日から特に誘因なく左下肢痛しびれ感にて発症された。前医で保存的治療を施行されるも改善なく7月6日症状が悪化して救急搬送された。MRにてL5/S 左側に明らかな腰椎椎間板ヘルニアを認めた。S1神経根ブロックに反応せず、L5神経根ブロックで軽度の症状の改善を認めた。L5/S 外側腰椎椎間板ヘルニアと診断し2008年7月29日骨形成的椎弓切除術施行した。術後一時的に下肢痛の改善を認めたが、外来受診時には下肢痛しびれ感は術前と比べ改善していない。現在AKA療法や仙腸関節ブロックにて軽快するも長期間の有効性はない。

【症例2】21歳女性 高校生時から腰痛を認めたが2008年6月頃から特に誘因なく右下肢痛が悪化し足関節背屈低下、知覚障害も出現したため当院受診。MRにてL4/5 L5/Sに腰椎椎間板ヘルニアを認めた。症状が次第に悪化したため入院後硬膜外持続ブロックを施行するも改善なし。L5神経根ブロックに反応するもS1神経根ブロックには反応せず。2椎間1根障害の腰椎椎間板ヘルニアと診断し2008年11月13日骨形成的椎弓切除術施行した。術後も術前の症状は改善せず仙腸関節ブロック、AKA療法によって症状は軽減した。

演題発表8 16:10～16:20

## 『多椎間の腰椎固定術後に発症した仙腸関節性疼痛の検討』

秋田組合総合病院 整形外科

○鶴木栄樹 阿部栄二 村井肇 小林孝 今野則和 阿部利樹 若林育子 菊池一馬

**【目的】**腰椎固定術後に発症する腰殿部痛の原因の一つとして仙腸関節性疼痛がある。その発症の要因として、多椎間の固定や仙椎を含む固定(fixed fusion)が挙げられる。今回、我々は3椎間以上の腰椎固定術後に発症した仙腸関節性疼痛について検討した。

**【対象と方法】**対象は2006年6月から2009年6月まで3椎間以上の腰椎固定術を行った69例中(fixed fusion18例, floating fusion51例)、術後に腰殿部痛が発症し、仙腸関節性疼痛と診断された14例である。内訳は男性3例、女性11例で、年齢は61歳～80歳、平均73.3歳。Fixed fusion6例, floating fusion8例であった。検討項目は、発生率、術後の発症時期、治療成績で、それぞれについて、fixed fusion 群と floating fusion 群を比較検討した。

**【結果】**仙腸関節性疼痛の発症率は、fixed fusion 群33.3%、floating fusion 群15.7%で、fixed fusion 群で発症率が高い傾向にあった。発症時期はfixed fusion 群が術後1ヵ月～6ヵ月、平均2.7ヵ月、floating fusion 群が2月～19ヵ月、平均9.6ヵ月で、有意にfixed fusion 群の方が術後早期に発症していた。治療成績は仙腸関節性疼痛発症時のJOA scoreでfixed fusion 群が平均16.7点、floating fusion 群が平均15.9点、最終観察時fixed fusion 群が平均21.2点、floating fusion 群が平均22点で、ともに有意な改善はみられたが、群間に有意差はみられなかった。

**【まとめ】**今回の検討で、3椎間以上の多椎間の腰椎固定術において、仙椎まで固定するfixed fusion では術後の仙腸関節性疼痛の発生率が高く、また、術後早期に発症することが示された。治療成績はfixed fusion 群、floating fusion 群ともに有意な改善がみられたが、JOA score はそれほど高くなかった。その理由として多椎間固定を要する症例は平均年齢が高く、骨粗鬆症や変形性膝関節症などを合併する例が多いこと、悪性疾患など他科の合併症を有する症例も含まれていることなどが挙げられるが、多椎間の腰椎固定術後に生じる仙腸関節性疼痛は通常の仙腸関節性疼痛と異なりその治療が難しいと思われた。

演題発表9 16:20～16:30

## 『他の腰痛性疾患の治療を要した仙腸関節障害の治療経験』

釧路労災病院 脳神経外科

○森本大二郎、井須豊彦、下田祐介、浜内祝嗣、笹森徹、茂木洋晃、今井哲秋、  
山崎和義、金景成、松本亮司、磯部正則

【はじめに】仙腸関節障害は、近年腰痛性疾患の原因として注目されるようになってきた。当科でも仙腸関節ブロックを中心とした保存的治療で良好な治療成績を収めているが、他の腰痛性疾患が関与し仙腸関節障害の治療のみでは十分な治療効果が得られない場合がある。他の腰痛性疾患の治療を要した仙腸関節障害に関して検討したので報告する。

【対象・方法】対象は、平成20年4月以降、仙腸関節障害に治療を行った147例である。仙腸関節障害の診断は、仙腸関節ブロックによりVASで70%以上の改善が得られることとした。他の腰痛性疾患合併は、①仙腸関節ブロックの効果が一過性、かつ②理学所見および症状に見合う画像所見を有するものから診断した。

【結果】他の腰痛性疾患の治療を要したのは9例(男性4例、女性5例、平均年齢59.4歳)で、腰部脊柱管狭窄症(LCS:L2/3)1例、腰椎椎間板ヘルニア(LDH:L2/3)1例、上殿皮神経障害5例、梨状筋症候群2例である。治療は、投薬や神経ブロックなどの保存的治療を第一選択とし、LCS1例に対しては後方除圧術、LDH1例に対してはヘルニア摘出術、上殿皮神経障害3例に対しては神経剥離術を施行し、良好な症状の改善が得られた。

【考察】一般に、腰椎性疾患の多様性、また複数の病態が関与することで腰痛の診断治療が難渋することが経験される。仙腸関節障害に対する治療に抵抗する場合、他の腰痛性疾患が合併している可能性があることを常に念頭に置く必要がある。



基調講演 16:30～17:30

## 『仙腸関節障害の診断とブロックのポイント』

仙台社会保険病院 副院長 腰痛・仙腸関節センター長  
村上 栄一

【解剖と病態】仙腸関節は後方を強力な靭帯が固定する動きの少ない関節である。その関節面は荷重方向と平行に近く、垂直負荷を受け止めるには不利な構造であり、しかも仙骨が前傾している。そのため、関節面よりも後方の靭帯が荷重受け止めの主役を担っている。僅かに滑る程度の可動関節に過度の負荷がかかると関節に微小なズレが生じて機能障害が起こる。その病態は子供の肘内障に似ている。

仙腸関節に生じる病態には関節結核や化膿性関節炎などの関節腔内に病変を有するものと、腔外の関節の機能障害(仙腸関節障害)があるが、後者が大多数を占める。

【発痛機序】関節の微小なズレで後方の靭帯に部分的な過緊張が生じる。その結果、緊張を強いられる靭帯領域に分布する神経終末や侵害受容器が刺激されて痛みが生じるものと推測される。

【頻度と分布】腰痛に占める頻度は 3.5%～30%と報告者間で異なる。筆者らの検討では腰痛の 10.7%で、老若男女に分布する、ありふれた腰・下肢痛である。

【疼痛域】仙腸関節障害の自覚疼痛部位は仙腸関節裂隙の外縁部(上後腸骨棘周辺)を中心とした腰殿部が多く、単径部の痛みも特徴的である。多くの例で dermatome に一致しない下肢の痺れや痛みを伴う。

【画像所見】X-P、MRI、CT で診断に有用な特異的な所見が得られない。

【圧痛点】上後腸骨棘、長後仙腸靭帯、仙結節靭帯、腸骨筋部で圧痛の陽性率が高く、診断に有用である。

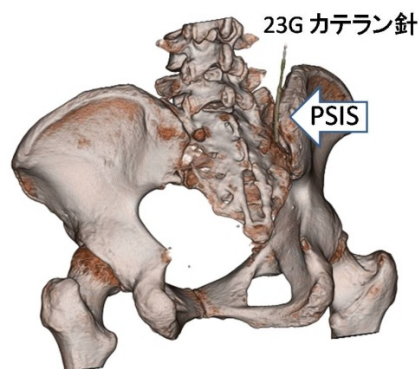
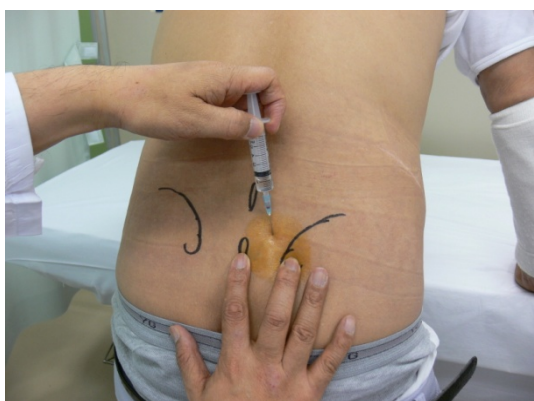【one finger test】患者自身に疼痛の最も強い部位を指1本で示させる one finger test が有用で、仙腸関節障害では上後腸骨棘周辺を指さす例が多い。

【診断基準と手順】仙腸関節障害の診断基準を①片側の腰殿部痛、②Newton テスト変法、Gaenslen テスト、Patrick テストの1つ以上が陽性、③他の部位へのブロックが無効で、仙腸関節ブロックで70%以上の疼痛の軽快がえられる、の3条件としている。

実際の診断手順は、MRI、CT で特異的な所見が得られないことを踏まえ、自覚疼痛部位(one finger test が有用)、圧痛(上後腸骨棘、長後仙腸靭帯、仙結節靭帯、腸骨筋部)、疼痛誘発テスト(Newton テスト変法、Gaenslen テスト、Patrick テスト)の所見を参考に、最終的に仙腸関節ブロックの効果から診断する。

【仙腸関節ブロック】診断の決め手となるブロックには関節腔内ブロックと関節後方（靭帯領域）へのブロックがある。関節腔内へのブロック針刺入は決して容易でないが、仙骨と腸骨の間隙から関節後方の靭帯領域へブロック針を刺入することは X 線透視を使用すれば確実にできる。そして仙腸関節障害例には関節腔内よりも関節後方の靭帯へのブロックが有効であることが判ったので、ブロック療法としては関節後方の靭帯へのブロックを行う。

【ベッドサイドブロック】患者さんがベッドの端に手をついた立位・軽度前屈位で行う。PSIS の約1横指内側かつ 1~2 cm 頭側から、垂直から 10° 前後の角度で、23G カテラン針を PSIS の内側縁をかすめて、尾側、外方に向けて刺入する。骨に当たって針が進まない場合は、刺入角度を変えるか、方向をより尾側に修正する。患者さんの“きた、きた”という針の位置で 1%リドカイン 2~3ml を注入する。



【X 線透視下ブロック】患者を腹臥位にし、透視下で健側を挙上していき、患側仙腸関節裂隙が腸骨の内側縁で覆われない位置とする。画像上の関節裂隙後方の 3 区画（頭側、中央、尾側）と裂隙上方の 1 区画を加えた 4 区画を設定し、各区画の中央に 23G スパイナル針あるいはカテラン針を刺入する。針刺入時に再現痛が得られれば、関節の後縁から約 1cm の深さで、1%リドカイン約 1ml でブロックする。深部への針刺入が困難な例でも、再現痛が得られる位置でブロックすれば効果は期待できる。

